

甘肃泾川化石人类头骨性别鉴定

李海军^{1,2}, 吴秀杰¹

(1. 中国科学院古脊椎动物与古人类研究所, 北京 100044; 2. 中国科学院研究生院, 北京 100049)

摘要: 1984 年刘玉林等报道了在甘肃泾川发现的一具晚期智人头骨化石, 判定该头骨代表一个女性青年个体。本文检查了顶矢状脊、乳突、耳孔上脊、枕外脊、枕外隆凸、枕骨上项线、枕骨圆枕和肌脊 8 项非测量性状, 及星点间宽、星点至人字点距离、颅宽、耳上颅高、顶矢状弦、颞骨鼓板长和宽 7 项测量性状, 并就 7 项测量性状与武山头骨进行了对比, 认为它更有可能属于男性。

关键词: 泾川; 头骨; 性别; 人类化石

中图法分类号: Q981.6 **文献标识码:** A **文章编号:** 1000-3193 (2007) 02-0107-09

1976 年, 在甘肃省平凉地区泾川县发现了一具人类头骨化石。该头骨化石保存有右额骨鳞部靠近蝶骨大翼一小片, 右顶骨的大部, 较完整的右颞骨, 小部分左颞骨, 枕骨的大部和左顶骨的一部分(图 1)。头骨出土于灰褐色砂质粘土, 同时发现的还有一些石器及动物化石, 对人类化石、伴生动物群及石器的初步分析显示该人类化石的生存年代大约在更新世晚期^[1]。这是在甘肃省首次发现的人类化石, 对于探讨东亚地区更新世晚期人类演化及现代人起源具有重要的价值。

根据刘玉林等对泾川人头骨化石的初步研究^[1], 从颞弓根部、颞乳突部都比较纤细, 头盖骨表面比较光滑, 肌脊附着处不显著, 枕部较圆钝, 颅容量似乎较小等特征来看, 这个头盖骨有较大可能属于女性个体, 两星点间宽和星点至人字点的距离分别为 10.7 厘米和 9.1 厘米, 这两个数值不大, 在女性中比较多见。

最近本文作者在对泾川头骨的研究中发现, 泾川头骨化石有许多特点更像男性。化石性别的确定与年龄密切相关, 且影响到某些性状的原始或进步性分析, 因而有必要对此头骨化石的性别作进一步的鉴别。

我们共选取顶矢状脊、乳突、耳孔上脊、枕外脊、枕外隆凸、枕骨上项线、枕骨圆枕和肌脊 8 项非测量性状, 及星点间宽、星点至人字点距离、颅宽、耳上颅高、顶矢状弦、颞骨鼓板长和宽 7 项测量性状, 并就 7 项测量性状与武山头骨对比来讨论泾川头骨的性别问题。

1 顶矢状脊

矢状脊可出现于额骨或顶骨部位。额矢状脊为额结节和前囟点之间的中线位置的骨质

收稿日期: 2006-12-01; 定稿日期: 2007-01-08

基金项目: 中国科学院知识创新工程重要方向项目(kzcx2-yw-106); 国家重点基础研究发展规划项目(2006CB806400); 国家基础科学人才培养基金(J0630965)。

作者简介: 李海军(1981—), 男, 中国科学院古脊椎动物与古人类研究所硕士研究生, 主要从事古人类学研究。E-mail: zhongkeyuanlj@163.com

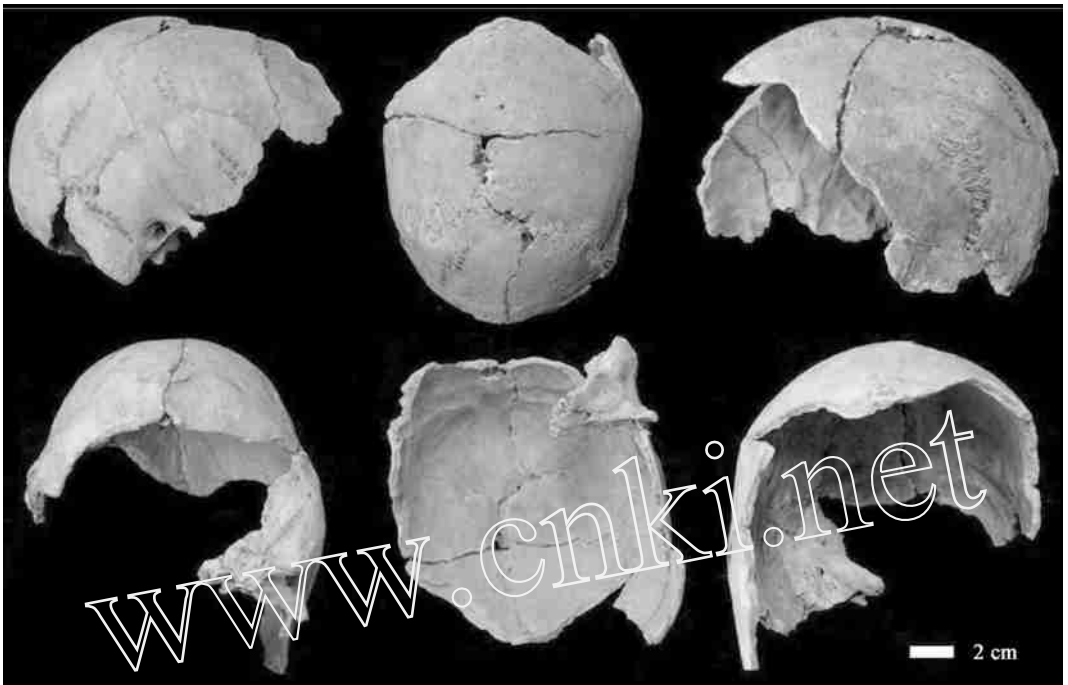

图 1 泾川头骨化石不同观测面的整体观
Different side views of Jingchuan cranium

隆起,顶矢状脊为前凶点至人字点之间的正中矢状隆起。

参考有关学者的研究^[2],顶矢状脊分 2 个类别:1)不存在:顶骨冠状面方向是圆滑的;2)存在:矢状脊明显可见或用手可以摸到。泾川头骨存在顶矢状脊(图 2)。

通过对 537 例(男 362,女 175)现代人颅骨顶矢状脊的观察,发现男性顶矢状脊出现率高于女性,且差异显著(表 1)。

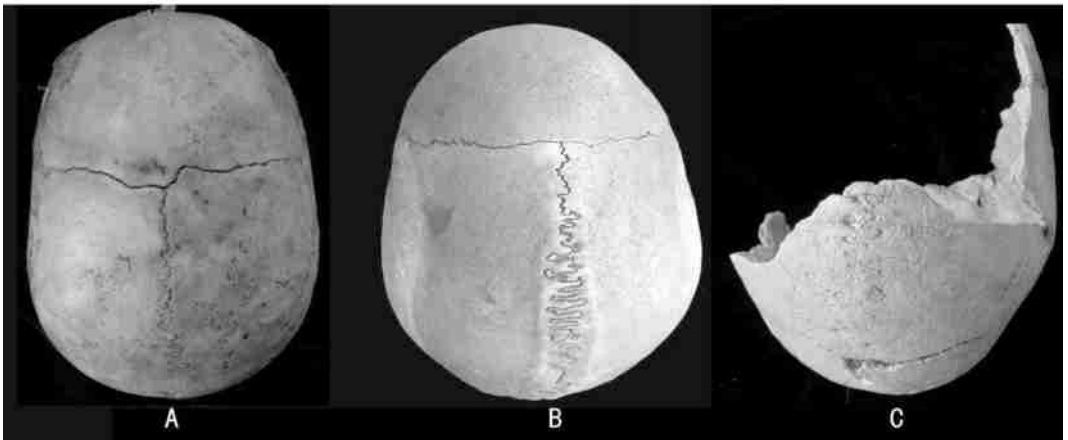


图 2 顶矢状脊 Sagittal keeling on the parietal
A. 不存在;B. 存在;C. 存在(泾川)

2 乳 突

一般男性的乳突发达,女性较小^[3]。

参考有关学者的研究^[5],乳突分为 2 个类别:1) 乳突小:乳突长度在 15 毫米以下;2) 乳突大:乳突长度在 15 毫米以上。泾川头骨的乳突很大(图 3)。



图 3 乳突 Mastoid process

A. 小;B. 大;C. 大(泾川)

通过对 537 例(男 362,女 175)现代人颅骨乳突的观察,发现男性乳突大的出现率高于女性,且差异显著(表 1)。

表 1 男女颅骨非测量性状与测量性状比较

Comparison of 8 non-metrical traits and 4 metrical traits between male and female(%,mm)

项目	观察例数		显著率/平均值		P	泾川头骨	
	男	女	男性	女性			
非测量性状 %	顶矢状脊	362	175	81.2	59.8	0.000	存在
	乳突	362	175	58.2	11.9	0.000	大
	耳孔上脊	182	110	68.1	51.8	0.005	显著
	枕外脊	170	107	61.8	47.7	0.021	显著
	枕外隆凸	176	107	92.6	61.7	0.000	显著
	枕骨上项线	40	30	77.5	43.3	0.003	显著
	枕骨圆枕	176	106	93.7	71.7	0.000	存在
	枕平面肌脊	40	30	62.2	30.0	0.009	显著
测量性状 mm	颅宽	362	175	139.6	137.9	0.004	145
	顶矢状弦	362	175	113.0	110.2	0.001	113—118
	鼓板长	40	30	21.3	19.1	0.000	21
	鼓板宽	40	30	18.1	16.8	0.005	20.5

注:“ ”示:泾川前凶点未保存,根据保存的矢状缝、冠状缝及顶骨形态而复原(此注内容亦适用于表 3)。

3 耳孔上脊

耳孔上脊位于耳孔的上方,颞弓根部向后延续的部分。

本次研究中,耳孔上脊分为 2 个类别:1) 不显著:耳孔上方较平坦;2) 显著:耳孔上方有显著的脊。泾川头骨有显著的耳孔上脊(图 4)。

通过对 292 例(男 182,女 110)现代人颅骨耳孔上脊的观察,发现男性耳孔上脊为显著的

出现率高于女性,且差异显著(表 1)。




图 4 耳孔上脊 Supraportion crest
A. 不显著;B. 显著;C. 显著(泾川)

4 枕外脊

枕外脊是存在于枕骨大孔后缘与上项线之间的纵行骨质隆起。一般男性的枕外脊发达,女性的缺乏或微显^[3]。

参考有关学者的研究^[4],枕外脊分为 2 个类别:1) 不显著:枕外脊仅微弱隆起;2) 显著:显著隆起。泾川头骨枕外脊显著(图 5)。

通过对 277 例(男 170,女 107)现代人颅骨枕外脊的观察,发现男性显著的出现率高于女性,且差异显著(见表 1)。

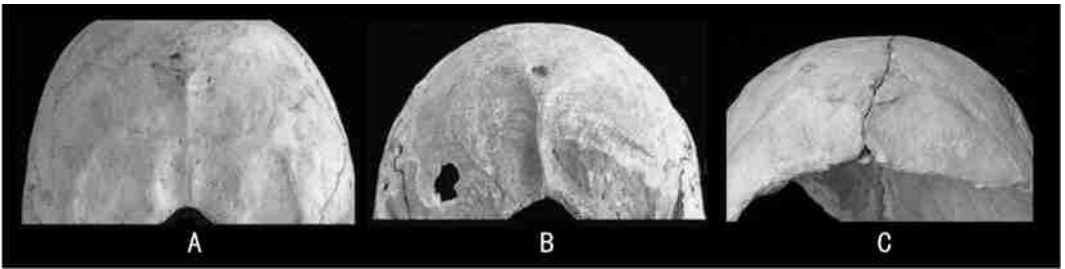


图 5 枕外脊 External occipital crest
A. 不显著;B. 显著;C. 显著(泾川)

5 枕外隆凸

枕外隆凸为枕部后正中线的隆起。一般男性的枕外隆凸粗大,女性的不发达^[3]。

参考有关学者的研究^[5],枕外隆凸分为 2 个类别:1) 不显著:枕外隆凸很微弱;2) 显著。泾川头骨有显著的枕外隆凸(图 6)。

通过对 283 例(男 176,女 107)现代人颅骨枕外隆凸的观察,发现男性枕外隆凸为显著的出现率高于女性,且差异显著(表 1)。

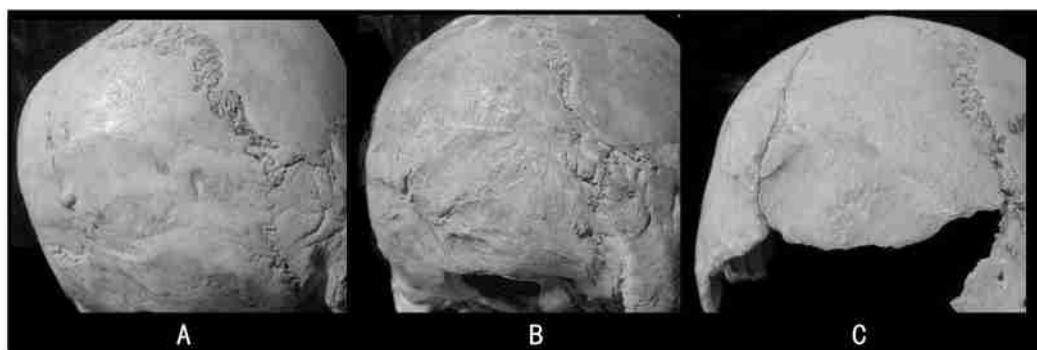


图 6 枕外隆凸 External occipital protuberance
A. 不显;B. 显著;C. 显著(泾川)

6 枕骨上项线

男性枕骨上项线粗大,女性不显著^[3,5]。

本次研究中,枕骨上项线分为 2 个类别:1) 不显著:枕平面与项平面平滑过渡,枕骨上项线不显著;2) 显著,枕骨上项线清晰可见。泾川头骨枕骨上项线粗大显著(图 7)。

通过对 70 例(男 40,女 30)现代人颅骨枕骨上项线的观察,发现男性枕骨上项线为显著的出现率高于女性,且差异显著(见表 1)。

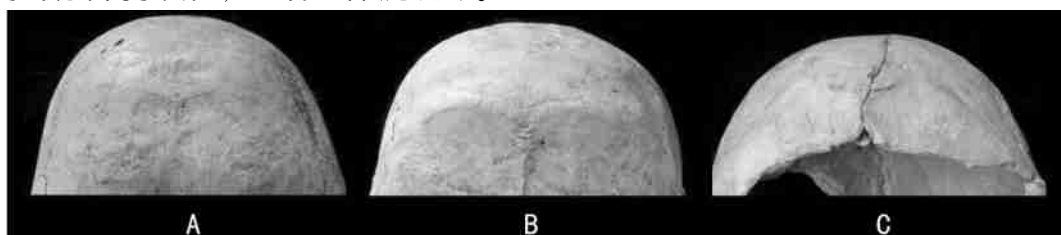


图 7 枕骨上项线 Superior nucha line
A. 不显著;B. 显著;C. 显著(泾川)

7 枕骨圆枕

枕骨圆枕为横行于枕骨中部,位于上项线与最上项线之间的条带状骨质增厚结构。

本次研究中,依枕骨圆枕的有无分两个类别:1) 不存在;2) 存在。泾川头骨存在枕骨圆枕(图 8)

通过对 282 例(男 176,女 106)现代人颅骨枕骨上项线的观察,发现男性枕骨圆枕出现率高于女性,且差异显著(见表 1)。

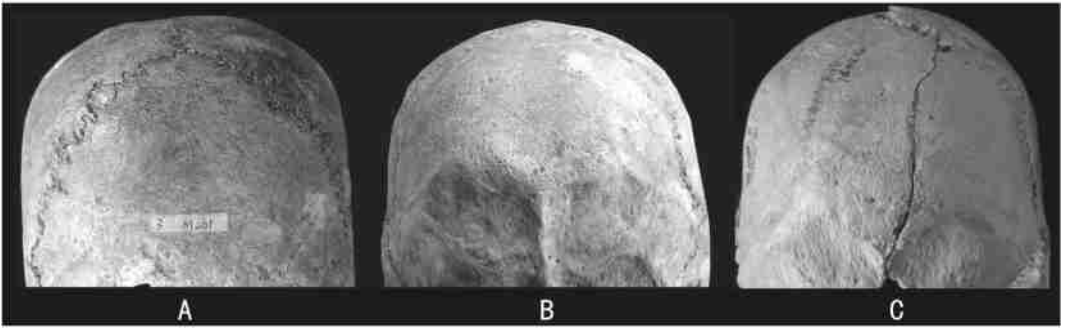


图 8 枕骨圆枕 Occipital torus
A. 不存在;B. 存在;C. 存在(泾川)

8 枕部肌脊

本次研究中,枕骨项平面肌脊分为 2 个类别:1) 不显著:项平面较平滑;2) 显著:项平面凹凸起伏较大。泾川枕骨项平面肌脊显著(图 9)。

通过对 70 例(男 40,女 30)现代人枕部肌脊的观察,发现男性枕部项平面肌脊为显著的出现率高于女性,且差异显著(见表 1)。

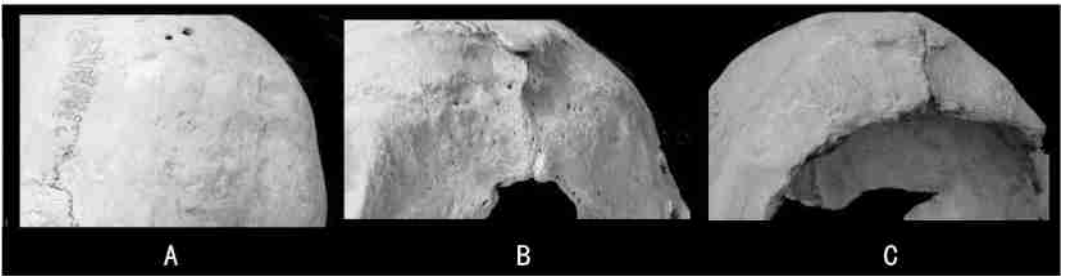


图 9 肌脊 Occipital muscular markings
A. 不显著;B. 显著;C. 显著(泾川)

9 星点间宽和星点至人字点的距离

为了检验泾川头骨星点间宽和星点至人字点的距离是否“数值不大,在女性中比较多见^[11]”,将此头骨与一些晚期智人头骨作了对比(表 2)。可见虽然星点间宽数值不大,但星点至人字点的距离是最大的。

10 颅宽、耳上颅高和顶矢状弦

一般来讲,男性头骨的尺寸比女性略大^[5]。表 2 对比了泾川和其他晚期智人的颅宽和耳上颅高。可见泾川头骨的这两个测量性状数值是比较大的。

通过对 537 例(男 362,女 175)现代人颅骨颅宽和顶矢状弦长的测量及统计分析,发现男性数值大于女性,且差异显著(见表 1)。泾川此两个测量值都比较大。

表 2 泾川头骨与其他晚期智人测量值的对比

Comparison of metrical traits of Jingchuan with other Homo sapiens (mm)

	泾川	柳江	资阳	武山	山顶洞			丽江
					101	102	103	
		男	女	男	男	女	女	女
颅宽	145.0	142.2 ^b	131.1 ^d	143	143 ^e	136 ^e	131 ^e	141 ^f
耳上颅高	120	114.5 ^b	110 ^d	—	113 ^e	119 ^e	118 ^e	112 ^f
星点间宽	107 ^a	109.4 ^c	100	117	123	107.5	106.4	106
人字点至星点距离(R)	91 ^a	86.5	84.5	86	76	91	79.5 ^L	84.5

注:a 引自刘玉林^[11];b 引自吴汝康^[6];c 引自张银运^[7];d 引自裴文中^[8];e 引自吴新智^[9];f 引自云南省博物馆^[10];其余数据为本文作者测量。“L”、“R”分别示左右(亦适用于表 3)。

11 颞骨鼓部长和宽

有学者认为男性颞骨鼓部较大,女性较小^[3,5]。本次研究自定了鼓部测量方法(图 7):经过鼓板中心点的长轴长度(鼓板长),及垂直于长轴且通过鼓板下缘中点的鼓板宽度(鼓板宽)(图 10)。

通过对 70 例(男 40,女 30)现代人颅骨颞骨鼓板的测量及 T 检验,发现男性鼓板长和宽数值都显著大于女性(见表 1)。泾川鼓板长为 21,20.5,两个测量值都比较大。




图 10 鼓板的测量 The measure of tympanic plate

A, B. 示鼓板测量方法;C. 示泾川鼓板测量

12 与甘肃武山头骨的对比

继泾川头骨发现后,1985 在甘肃省武山县又发现一具人类头骨化石。经研究,属于晚期智人,为男性青年个体,C14 测定为 38 400 ±500 年^[11]。本文将泾川与武山的头骨进行了对比(表 3)。

泾川头骨在颅骨最大宽、顶结节间宽、顶矢状弦、上枕鳞弦长、人字点到星点距离、冠颞点间宽的数值都比武山头骨要大,仅星点间宽比武山小。一般来讲,男性头骨的尺寸比女性略大^[5],指示泾川头骨同样为男性的可能性较大。

表 3 泾川与武山头骨测量值的对比

Comparison of metrical traits between Jingchuan and Wushan skull (mm)

长度的测量	泾川	武山
颅骨最大宽 Maximum cranial breadth(eureu)	145	143
顶结节间宽 Breadth between tuber parietale	129	123
顶矢状弦 Parietal chord(b-l)	113—118	109
上枕鳞弦长 (l-i)	69.5	64
人字点到星点 (l-ast)	91 ^{L,R}	85 ^L ,86 ^R
星点间宽 Asterionic breadth(ast-ast)	107	117
冠颞点间宽 (st-st)	122	108

注：“^L”示据谢骏义文章中顶骨弧长 120mm,弦弧指数 90.8 而计算出^[11]；“^R”示枕外隆凸点采用 i₁^[12]。

综上所述,通过对现代人颅骨顶矢状脊、乳突、耳孔上脊、枕外脊、枕外隆凸、枕骨上顶线、枕骨圆枕和肌脊 8 项非测量性状及颅宽、顶矢状弦、颞骨鼓板长和宽 4 项测量性状的观察(或测量)及统计分析,发现这些性状在出现率、表现程度或数值大小上男性均显著高于女性。泾川头骨的这些性状均表现显著或数值较大(见表 1)。在对比的化石人类中,除星点间宽外,其他数值是较大的。综合分析,我们认为泾川头骨更有可能属于男性。

致谢:感谢导师刘武研究员的悉心指导!感谢黄慰文研究员、张银运研究员和赵凌霄老师的关心和帮助!感谢香港大学李盛华教授、原泾川县博物馆馆长刘玉林先生对泾川头骨化石相关研究提供的热心帮助!感谢甘肃省泾川县政府、宣传部、文化局对泾川人化石研究及地层考察提供的大力支持!本次对泾川人化石地点进行的相关野外发掘工作得到中国科学院古生物化石发掘修理专项经费资助。

参考文献:

- [1] 刘玉林,黄慰文,林一璞.甘肃泾川发现的人类化石和旧石器[J].人类学学报,1984,3(1):11-18.
- [2] Eiler DA. The fossil evidence for human evolution in Asia[J]. Annual Review of Anthropology, 1996,25:275-301.
- [3] 邵象清.人体测量手册[M].上海:上海辞书出版社,1985,34-41.
- [4] Lahr MM. Patters of modern human diversification: Implications for Amerindian origins[J]. Yearbook of Physical Anthropolgy, 1995,38:163-198.
- [5] 吴汝康,吴新智,张振标.人体测量方法[M].北京:科学出版社,1984,1-172.
- [6] 吴汝康.广西柳江发现的人类化石[J].古脊椎动物学报,1959,1(3):97-104.
- [7] 张银运,刘武.南京 2 号人类头骨化石的复位和形态[J].人类学学报,2006,25(4):267-275.
- [8] 裴文中,吴汝康.资阳人[M].中国科学院古脊椎动物与古人类研究所甲种专刊第 1 号:北京:科学出版社,1957,1-71.
- [9] 吴新智.周口店山顶洞人化石的研究[J].古脊椎动物与古人类,1961,(3):181-203.
- [10] 云南省博物馆.云南丽江人类头骨的初步研究[J].古脊椎动物与古人类,1977,15(2):157-161.
- [11] 谢骏义,张振标,杨福新.甘肃武山发现的人类化石[J].史前研究,1987,(4):47-51.
- [12] 张银运.枕外隆凸点的定位[J].人类学学报,1995,14(3):259-261.

Sex Determination of the Human Fossil Cranium from Jingchuan

LI Haijun^{1,2}, WU Xiujie¹

(1. *Institute of Vertebrate Paleontology and Paleoanthropology, Chinese Academy of Sciences, Beijing 100044;*

2. *Graduate school of Chinese Academy of Sciences, Beijing 100049*)

Abstract: In 1976, a less-than-complete skull cap was found in Jingchuan, Gansu Province by Liu Yulin. Previous studies showed that this cranium belonged to a female about 20 years old. In this paper, we analyzed eight non-metric features and seven metric traits of this cranium. The non-metric features include sagittal keeling, mastoid process, supra-orbital crest, external occipital crest, external occipital protuberance, superior nuchal line, occipital torus and occipital muscular. In a comparison of these features between the Jingchuan skull cap, other human fossils and modern Chinese, we find that the Jingchuan cranium is possibly male.

Key words: Jingchuan; Skull; Sex; Human fossil