

禄丰古猿幼年下颌骨的研究

陆 庆 五

(中国科学院古脊椎动物与古人类研究所, 北京 100044)

摘 要

本文记述了1980年在云南省禄丰县石灰坝村禄丰古猿地点发现的最晚中新世禄丰古猿(*Lu fengpithecus lu fengensis*)的幼年下颌骨 PA 869。作者将此标本与西瓦古猿的、南方古猿的和现生大猿的幼年下颌进行了对比,记述了禄丰古猿幼年下颌的若干特征。这些特征表明禄丰古猿幼年下颌体各部主要尺寸的比例关系与本种成年的十分相似。

关键词 禄丰古猿, 下颌, 禄丰, 最晚中新世

关于禄丰古猿下颌骨的研究论文已发表多篇(徐庆华等, 1978; 徐庆华、陆庆五, 1979; 吴汝康等, 1984、1986、1989), 它们涉及的都是成年标本, 未成年标本尚未描述和研究。1980和1981年度在禄丰古猿地点的发掘中共获禄丰古猿幼年下颌标本6件, 即, 1980年的雌性下颌 PA 663、PA 868、PA 869和雄性下颌 PA 662(吴汝康等, 1981); 1981年的雌性下颌 PA 822和雄性下颌 PA 823(吴汝康等, 1982)。这6件标本中, PA 822和PA 868保存有单侧的下颌体, 它们受压、破损, 没有保留任何有意义的形态信息, PA 662、PA 663和PA 823的颌骨体遭损更甚, 只保留了一些附连若干牙齿的小骨片。本文主要描述、研究一件较为完整的幼年下颌标本 PA 869。

1 化石记述

PA 869发现于1980年的冬季, 采自D剖面的G区(探方发掘的地块编号), 第3层的下砂层。即相当祁国琴在描述1981年和1983年发掘的禄丰古猿地点D剖面时所谓的第5层——“灰白色砂层”(吴汝康等, 1982)或“灰色细砂层”(祁国琴, 1985)。

1.1 标本 PA 869 的保存情况

化石色泽与成年下颌一样, 呈棕褐色。缺损多半个左侧下颌体和两侧的下颌支, 其齿槽缘附连除了左、右第2乳白齿(dm_2)以外的全部乳齿。

联合部: 发掘时联合部左边的内、外侧乳门齿之间发生断裂, 散失一部份骨组织。经仿照右侧相应部位, 作镜象复原, 恢复了联合部前面。联合部内面, 除左右犬齿之间和上横圆枕以上部分的原形依稀可见外, 其他部位缺损较甚。

体侧部：左侧仅保存第一乳白齿 (dm_1) 以前的一小部分，右侧的大部保存，从其外侧面看， dm_1 远中端以后的齿槽突，由前往后呈斜坡状缺失，缺失最深处距齿槽缘 3 毫米，因而使得该处埋藏的第一恒白齿胚 (M_1) 的咬合面完全暴露；第二乳白齿 (dm_2) 的齿根部断面呈现为向后内方倾的斜面，与 M_1 的咬合面相续。

1.2 标本 PA 869 的性状

由于标本齿槽突残缺不全，不能用“齿槽平面”作为测量的标准平面，而只能采用“基底平面”作为描述和测量的位置标准。描述和测量记录汇总于表 1。

表 1 禄丰幼年下颌 PA 869 与化石的和现生的人猿超科幼年下颌的比较 (单位:毫米;度)

A comparison of the juvenile mandible from Lufeng with those of fossil and living hominoids

学 名		<i>Lu feng pithecus</i>	<i>Siv apithecus</i>	<i>Australopithecus</i>		<i>Simia stayrus</i>		Chimpanzee	
标 本 号		PA 869	GSP 11536	KNM-ER 820	KNM-ER 1477A	No.19	No.246	No.389	
下 颌 联 合 部	前 面	联合高(id-gn)	25.2	31.6	27.7	21.0	27.3	31.6	27.4
		前部齿着生方向	垂直		垂直	微后倾(?)	微前倾	微前倾	微前倾
	内 面	齿槽平面倾角	65°	50°**	40°	40°	65°	50°	60°
		上横圆枕(厚度值)	弱(9.6)	极显(16.5)	弱(14.8)	极显(13.5)	稍显(9.5)	稍显(11.4)	弱(11.6)
		颊舌肌窝	宽,浅	较窄,极深*	宽,浅	较窄,极深	宽,中等深	宽,中等深	中等宽,浅
		下横圆枕	稍突,中等厚**	较突,厚	稍突,较厚	稍突,较厚	较突,薄	较突,薄	较突,中等厚
下颌体长联合高指数		73.5	73.3	62.7	46.5	55.7	62.0	61.6	
下 颌 部	主 孔	数 目	双孔	单孔	单孔		单孔	单孔	单孔
		长轴方向	竖直	水平	倾斜		水平	水平	水平
	方 位	开口方向	前上	向上(左)	前上(左)		前(左),前上(右)	前上	前上(左),上(右)
		相对齿系	dm_1	dm_2 前根	dm_1 / dm_2 间		dm_1 稍前	dm_1 稍前	dm_1
体 侧 部	粗 度	颊孔上下位指数	58.6(左),62.5(右)	75.9(左)	73.6(左)		49.6(左)	41.0(左)	49.3(左)
		下颌体高	26.0(左),23.0(右)	27.4(左)	22.0(左)		20.0(右)	23.0(右)	21.1(左)
	M_1 处	下颌体厚	7.7(右)(受损)	15.0	14.4		10.8	11.3	12.6
		高厚指数(I)	33.5	54.7	65.5		54.0	49.1	59.7
		下颌体高	20.0(右)**	21.2(左)	18.5(左)	18.8(右)	17.7(右)	22.0(右)	16.0(右)
		下颌体厚	12.0**	15.7	17.4	17.5	15.5	15.0	13.4
	高厚指数(II)	60.0	74.1	94.1	93.1	87.6	68.2	83.7	

注：* 参考其他同种标本所作之估计。

** 从标本估测。

联合部：此部前面的上半部大致为垂直于基底平面的“部分圆柱形曲面”。由于联合正中中部有一个范围小而骤然突出的“中央隆起”，使该部呈强烈的尖凸状。此联合部的中矢切面图显示了中央隆起的侧面轮廓（见图 1）。由此图可测得：中央隆起的最前点 (o) 与下齿槽点 (id)、联合底缘最下点 (gn) 之间的距离，分别为 $o-id = 16.5$ 毫米和 $o-gn = 11.0$ 毫米；o 点上下部骨面所夹的平面角为 140° ；联合前面的下部与基底平面的夹角为

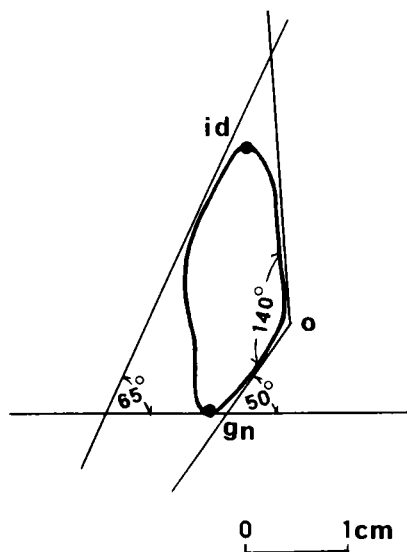


图 1 禄丰古猿幼年下颌 PA 869 的
联合部中矢切面图

Mid-sagittal section through the symphysis of
the *Lu Feng pithecus* mandible PA 869

PA 663 的恒齿胚 I_2 由颌骨体底部位移到颊舌肌窝水平, 增大了颊舌肌窝前壁与联合前之间的距离 (即增加了上横圆枕部的厚度), 以致联合内面上部斜面显得较平缓。与此同时, 其左右 I_2 齿胚向近中挤压, 使颊舌肌窝成为非常窄小的深窝。由 PA 869 的 X 线片指示, 其 I_2 齿胚尚处于颌骨体内的底部 (见图版 I 之 6), 因此其上横圆枕部位之厚度较 PA 663 的小。也就是说, 其联合内面上部较 PA 663 的陡。显然其颊舌肌窝尚未受到 I_2 齿胚的挤压, 它的空间较 PA 663 的宽敞得多。

体侧部: 从右侧看, 整个下颌体侧部的深度由前往后逐渐变浅。下颌体的外侧隆起与成年个体的一样, 也可观察到上下两支。由于体侧骨面破损, 上支仅在 dm_2 位下方可见少许。而下支除在下颌第一臼齿的齿胚处稍有受损外, 其走向基本清楚, 向前下方伸展, 降至相当于 dm_1 和 dm_2 之间的垂线位, 使下颌下缘明显鼓起, 呈圆枕状。因此下颌外侧隆起的下支也称“缘圆枕” (torus marginalis) (Weidenreich, F., 1936)。继而, 它绕过颊孔区, 向前上方与犬齿齿槽相续。下颌体的左右侧都拥有双颊孔。副颊孔在主颊孔的后下方。左侧主颊孔呈卵圆形, 其长轴 (长度为 3 毫米) 偏竖直方向, 开口朝向前上方, 居 dm_1 下方, 约在该处体高的下 $3/8$ 稍低处 (颊孔上下位置指数为 58.6^①)。左侧副颊孔只保存前半部, 孔径似比主孔的小, 开口似朝后, 其孔底与主孔的相贯通, 并且在孔的内壁上有一个小盲孔。右侧主颊孔的孔缘遭损, 其长轴和开口的方向与左侧的相同, 它位于 dm_1 远中根处体高的下 $3/8$ 稍高处 (颊孔上下位置指数为 62.5)。右侧主颊孔结构较左侧

50°; 联合内面的上部与基底平面的夹角为 65° (即齿槽平面倾角)。紧挨中央隆起上方、偏左有一个较大的滋养孔, 孔的左半缘缺损, 孔外缘的长达 2 毫米。在联合前面, 下颌底缘上方 8 至 9 毫米范围内的骨表粗涩, 它向左右体侧部稍有延伸、变窄, 它的下部可能就是二腹肌窝。由中央隆起向下延伸一条稍偏右的、微显的中央脊, 直达联合下缘。二腹肌棘突不显。

标本 PA 869 的联合内面, 仅在上部保持原状。该部向两侧后方延伸到 dm_2 处, 骤然向内折转 (见诸右侧下颌体), 令该处体侧部的厚度明显变大。沿联合内面的齿槽缘, 接近前部齿, 环布着一列用肉眼不易察觉的小孔。相当上横圆枕部位以下的骨面遭损严重。在此, 有必要向读者介绍一块含有恒齿胚、并带有部分颊舌肌窝的下颌联合部残片标本 PA 663 (见图版 I)。对它的了解有助于我们推测 PA 869 的颊舌肌窝形态。

①颊孔上下位置指数 = $\frac{\text{颊孔中心至基底缘的距离}}{\text{颊孔中心至齿槽缘的距离}} \times 100$ (依邵象清, 1985)。

的复杂，孔口的内壁有一体积较大的骨结节，并且在此骨结节和孔缘上还布有小盲孔。右侧的副颞孔与主孔的大小悬殊，副孔的开口也朝向后方（图 2）。

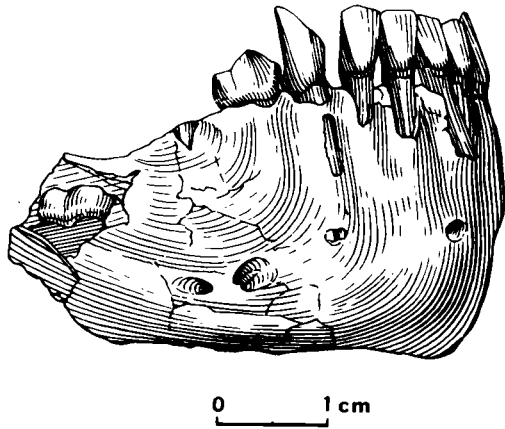


图 2 禄丰古猿幼年下颌 PA 869
The juvenile mandible from Lufeng PA 869

右侧主颞孔处的下颌体高约为 23.0 毫米，该处厚度约为 7.7 毫米，其下颌体高厚指数 (I) 为 33.5。上文曾提到 PA 869 的齿槽平面在后延到 dm_2 处骤然内折。这是颌骨内孕育着恒颊齿的齿胚之故，从而形成了下颌体肿厚的颊齿区。右 M_1 齿胚处破损的体外侧面骨密质的厚度接近 1 毫米，估计该处颌骨体总厚度可达 12.0 毫米。 M_1 处体高估计为 20.0 毫米，则其下颌体高厚指数 (II) 为 60.0。此两指数的定义如依邵象清 (1985) 之提法，指数 II 应将第一、第二臼齿之间的齿槽隔作为测点。由于标本 PA 869 的年龄所限， M_2 尚未破龈；并且 M_1 齿胚之后的颌骨体已缺损。所以只能把体右侧最厚的 M_1 处作为指数 II 的测点。

1.3 标本 PA 869 的齿系发育、年龄和性别

本文对此禄丰古猿标本的年龄估计拟采用“以今证古”法，即把欲测标本的齿系与已知年龄的、现生大猿类的相应标本类比，从而估计出欲测标本的年龄。

标本 PA 869 已萌出、并保存在齿槽窝内的乳齿有左 dm_1 —右 dm_1 ，共 8 枚。此外，从其 X 线片（图版 I 之 7）可见：右 dm_2 的根系发育完成，其齿冠无疑全部萌出；右 M_1 齿胚临近齿槽缘，萌出在即。由此推测左侧的 dm_2 也应全部萌出。也就是说，PA 869 的乳齿系业已全部破龈、到位。

有些学者 (Moorrees *et al.*, 1963; Gleiser and Hunt, 1955) 认为，人类的三个下颌臼齿齿冠的形成大致需要相同的时间，并以此假设三种现生大猿的下颌臼齿齿冠的形成期也都相同。现生大猿的 M_1 齿冠的形成始于出生前，而破龈、萌出是发生在 3.25—3.5 岁期间，并且其齿根已长出 1/4。Dean 和 Wood 观察了一系列现生大猿的恒齿萌发和乳齿被替代的现象，并作图记录了这些实验资料 (1981)。作者对比了 PA 869 标本的 X 线片中的齿胚发育情况与 Dean 和 Wood 的记录图（见图 3），认为 PA 869 无疑年达 3 岁，即使超过 3 岁，也不可能超过 6 个月，仅稍逾 3 岁而已，其确切的年龄段为 3—3.5 岁。

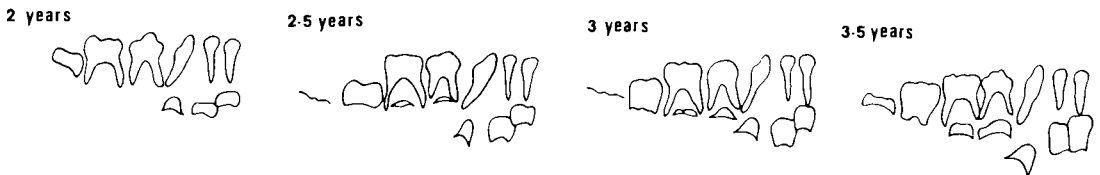


图 3 现代大猿类 2—3.5 岁的下颌齿系发育图解

Chart of the developing pongid mandibular dentition between 2—3.5 years old

PA 869 标本的性别为雌性, 其主要根据是: 右 M_1 齿胚的尺寸、形态与其诸多的同种成年雌性下颌 M_1 的十分一致。此外, 其 I_1 胚体的尺寸也落在成年雌性同类恒齿大小的范围内。

2 比较与讨论

禄丰古猿幼年下颌 PA 869 与西瓦古猿、南方古猿和现生大型猿类的幼年下颌相比(比较概况列于表 1), 在下列五个方面显示出它的特点。

2.1 联合部的倾斜度及其有关的性状

PA 869 下颌标本联合前面的上半部与南方古猿幼年下颌 KNM-ER 820 和 1477A (Leakey, 1972、1973) 的一样, 都较垂直。但现生黑猩猩和猩猩的幼年下颌联合前面的上半部都呈微弱的前倾。

从总体看, PA 869 下颌标本齿槽平面的倾斜度比本文用于对照的所有现生或化石猿类标本的陡, 惟猩猩标本 No.19^①的倾斜度与 PA 869 的一样。禄丰古猿幼年下颌的这一特征与其成年的相一致。这也说明它们的上横圆枕较弱。随着萌发中的恒齿胚在颌骨内的萌动, 禄丰古猿幼年下颌(如前述的 PA 663 标本)的齿槽平面暂时也可能出现倾斜度较平缓、上横圆枕厚度猛增和颊舌肌窝明显变窄等现象。显然其下颌恒门齿破龈后, 齿槽平面仍将恢复陡直和颊舌肌窝较宽的特征。

2.2 联合部的相对高度

下颌标本 PA 869 联合部高度的绝对值, 无论与化石的、还是与现生的猿类相比, 不是最大者, 但它与本身体部的长度相比的话, 它就显得特别高。

根据禄丰 PA 869 标本下颌体保存的情况, 试设反映这种比例关系的一指数, 即下颌体长联合高指数 = $\frac{\text{联合部高}}{\text{下齿槽点}(id)\text{—第一白齿远中端}} \times 100$ 。用此指数衡量禄丰的和其它的对比标本, 计算的结果见表 1。此值告诉我们: 化石猿类中, 中新世的禄丰古猿 PA 869 与巴基斯坦的西瓦古猿 GSP 11536 (Pilbeam *et al.*, 1980) 的比值较高, 并且相互较接近。这表明它们的联合部高度与体部长度之比例关系相仿, 都是联合部相对地显得特别高, 体部相对地较短。而现生猿类及其他化石猿类的此指数都较小, 它们不存在上述那样联合高与体长的比例关系。

2.3 下颌体外侧面

禄丰幼年下颌 PA 869 的体外侧面与其成年下颌的一样, 也有上、下两支体外侧隆起, 上下支的走势也较相似。这种形态除在现生猩猩幼年下颌标本 No.246 上约略可见外, 其他对比标本上均无存在。

此外, 禄丰古猿幼年下颌 PA 869 的左右体外侧面都存在双颊孔, 而本文所用的其他对比的幼年下颌标本上皆为单颊孔。

① “No.”号标本为 我所标本馆收藏的现代猿类标本编号。

2.4 下颌体侧部的粗壮度

禄丰古猿幼年的下颌体侧部与其成年的很相象,高度较大,而厚度较小。

不论在颞孔处,还是在 M_1 处的体侧部之绝对高度,除了现生猩猩和巴基斯坦的西瓦古猿幼年下颌的略比禄丰古猿幼年下颌的大一些外,其他现生或化石猿类的体侧部高度都没有禄丰的大。可是禄丰古猿幼年下颌体的厚度与现生或化石猿类的相比是最薄的(见表 1)。

因此,禄丰古猿幼年下颌体的高厚指数是非常小的,其指数 I 和 II 分别为 33.5 和 60.0 (见表 1)。巴基斯坦西瓦古猿幼年下颌体的高厚指数 I 和 II 分别为 54.7 和 74.1 (作者由模型测算),表明其下颌粗壮度比禄丰的大。更甚的是,南方古猿类的幼年下颌体侧部的高厚指数是,包括禄丰古猿幼年下颌在内的,所有对比标本中的最高者。如 KNM-ER 820 和 1477A 的高厚指数 II 分别为 94.1 和 93.1 (作者由模型测算)。这一特点与南方古猿成年个体的相一致,它们是古今猿类中下颌体粗壮度最大者。

上述诸特征说明禄丰古猿幼年下颌体前、后部主要的长度、高度和厚度之间的比例关系与同种成年的十分相似,这表明禄丰古猿下颌骨从其幼年时代起就已初具其成年形体框架的性状。

文中图版由崔贵海先生和北京医科大学口腔医院的郭自明、王长福大夫摄制;文中插图由李荣山先生清绘;化石的细微结构蒙技师长绍武、王钊的再修理,得以显示出来。作者对他们的热心帮助表示衷心的感谢。

参 考 文 献

- 祁国琴. 1985. 禄丰古猿化石地点地层概述. 人类学学报, 4(1):55-69.
- 吴汝康, 韩德芬, 徐庆华等. 1981. 世界首次发现的腊玛古猿头骨化石——云南禄丰古猿化石地点1980年第四季度发掘简报. 科学通报, (18):1125-1127.
- 吴汝康, 韩德芬, 徐庆华等. 1982. 云南禄丰古猿化石地点再次发现腊玛古猿头骨——1981年发掘报告. 人类学学报, 1(2): 101-108.
- 吴汝康, 陆庆五, 徐庆华等. 1984. 腊玛古猿和西瓦古猿的形态特征及其系统关系——下颌骨的形态与比较. 人类学学报, 3(1): 1-10.
- 吴汝康, 徐庆华, 陆庆五等. 1986. 禄丰西瓦古猿和腊玛古猿的关系及其系统地位. 人类学学报, 5(1): 1-30.
- 吴汝康, 陆庆五, 徐庆华等. 1989. 中国远古人类的近亲. 一、禄丰的古猿. 见: 吴汝康等编. 中国远古人类. 北京: 科学出版社, 245-266.
- 邵象清. 1985. 人体测量手册. 上海: 上海辞书出版社.
- 徐庆华, 陆庆五, 潘悦容等. 1978. 禄丰腊玛古猿的下颌骨化石. 科学通报, 23: 554-556.
- 徐庆华, 陆庆五. 1979. 云南禄丰发现的腊玛古猿和西瓦古猿的下颌骨. 古脊椎动物与古人类, 17(1): 1-13.
- Dean M C, Wood B A. 1981. Developing pongid dentition and its use for ageing individual crania in comparative cross-sectional growth studies. Folia Primatol, 36: 111-127.
- Gleiser I, Hunt E E. 1955. The permanent mandibular first molar: its calcification, eruption and decay. Am J Phys

Anthrop, 13: 253-284.

Leakey R E F. 1972. Further evidence of lower Pleistocene hominids from East Rudolf, North Kenya, 1971. *Nature*, 237: 264-269.

Leakey R E F. 1973. Further evidence of lower Pleistocene hominids from East Rudolf, North Kenya, 1972. *Nature*, 242: 170-173.

Moorrees C F A, Fanning E A, Hunt E E, Jr. 1963b. Age variation of formation stages for ten permanent teeth. *J dent Res*, 42: 1490-1502.

Pilbeam D R, Rose M D, Badgley C *et al.* 1980. Miocene hominoids from Pakistan. *Postilla*, 181: 19-20.

Weidenreich F. 1936. The mandibles of *Sinanthropus pekinensis*: a comparative study. *Palaeont Sin, Ser D*, 7 Fasc. 3: 1-162.

THE JUVENILE MANDIBLE OF *LUFENGPITHECUS*

Lu Qingwu

(*Institute of Vertebrate Paleontology and Paleoanthropology, Academia Sinica, Beijing 100044*)

Summary

A hominoid mandible of PA869 was collected from Lufeng, Yunnan Province during the excavation of winter season in 1980. The greater part of the left mandibular corpus behind the dm_1 and the rami were broken off. But the bulk of the right mandibular body was preserved basically and the symphyseal part was beautifully preserved. All of the deciduous teeth, except the two dm_2 are kept *in situ*. And the crown of the embryo of right first molar had developed well inside the mandibular body, and will emerge soon. The mandible is of about 3-3.5 years old, and belongs to a female individual. The distinctive characters of the juvenile mandible of *Lufengpithecus* were observed and measured, and compared with *Sivapithecus*, *Australopithecus* and the living great apes. The results of these comparisons were as follows.

At the frontal surface of the symphyseal region, the superior part is vertical, and the central part has the shape of sharp bulge, to be strongly sticking out. At the posterior surface of the symphyseal region the planum alveolare is steeper, and it intersects the basal plane of mandible with an angle of 65° . The angle is larger than that of the juvenile mandible of *Sivapithecus* from Pakistan, GSP 11536, of *Australopithecus* from Kenya, KNM-ER 820 and KNM-ER 1477A, and of the living great apes, except the *Simia stayrus* No.19, with an angle of 65° too. The superior transverse tori is weak.

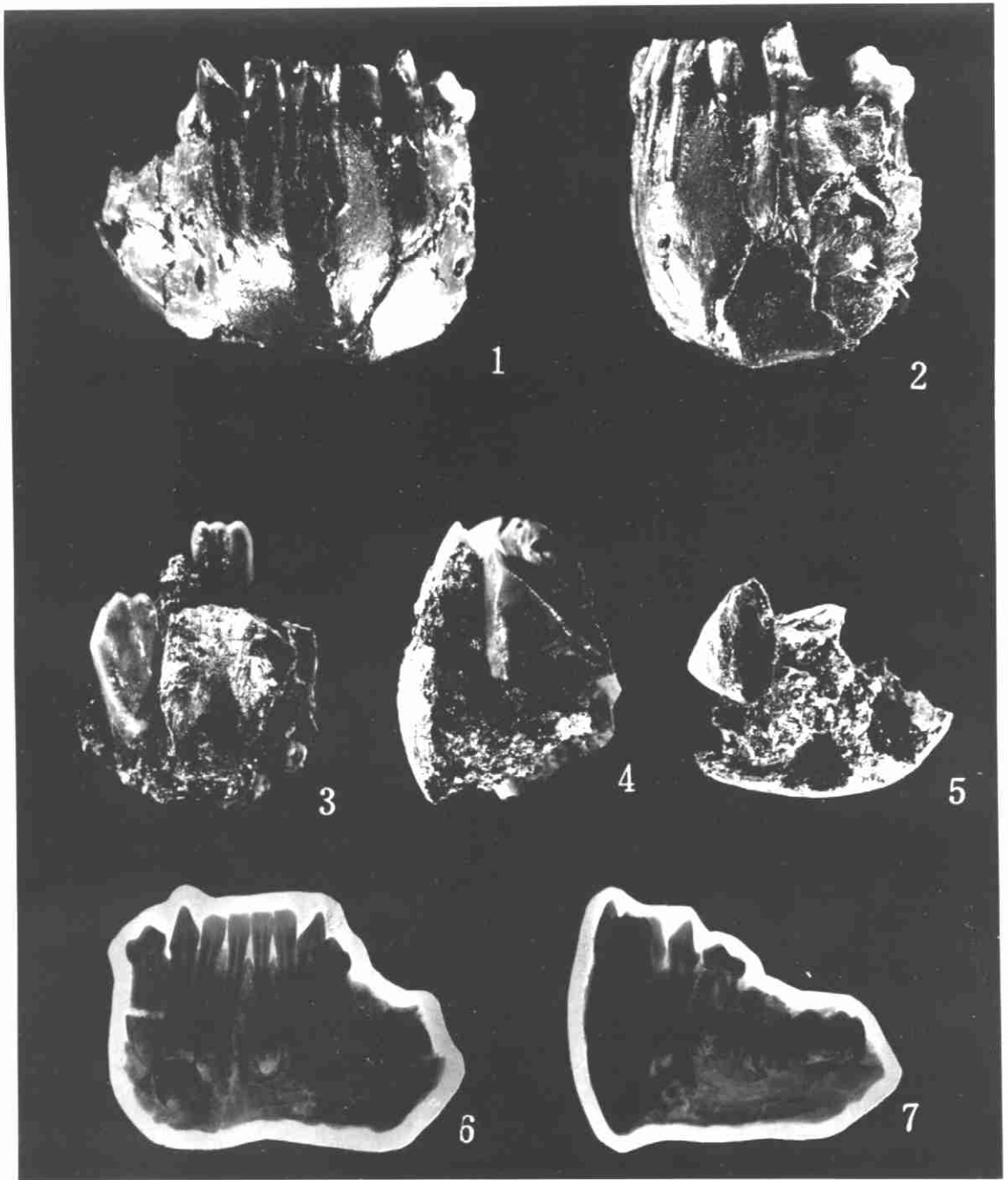
Compared with the length of mandibular corpus, the height of symphyseal region is much larger. Its symphyseal highness-length of body index ($\frac{\text{symphyseal highness}}{\text{infradentale(id) to distal side of } M_1} \times 100$) is 73.5, and the same index of GSP 11536 is 73.3. Both indices are very similar. It indicated

that all of the mandibular corpora of both infant Miocene hominoids are high and short. But the same indices of the juvenile extant great apes (No.389, No.19 and No.246), and that of the infant *Australopithecus* (KNM-ER 820 and 1477A) are all small than that of Lufeng infant ape.

The Lufeng juvenile jaw has the lateral prominence on the surface of lateral corpus, and the lateral prominence divides into two branches, an upper and a lower one. This feature of the Lufeng juvenile is similar to the adult individual. In comparative specimen in this article, only the *Simia satyrus*, No.246 seemingly possess this feature. The whole lateral corpus of the Lufeng juvenile mandible is specially high and thin. The thickness-height index of mandibular body ($\frac{\text{thickness}}{\text{highness}} \times 100$) is very small. Index I (at mental foramen) is 33.5, and Index II (at M₁) is 60.0; and the GSP 11536, Index I is 54.7, Index II is 74.1. It indicates that the robustness of the juvenile mandible body of *Sivapithecus* from Pakistan is larger than that of Lufeng infant mandible. The Thickness-height index of mandibular body(II) of the juvenile *Australopithecus*, for example, KNM-ER 820 is 94.1, KNM-ER 1477A is 93.1, i.e. the juvenile mandibular robustness of *Australopithecus* is largest among the fossil hominoids. There are double mental foramina on the corpus of the Lufeng juvenile mandible. The vertical situation index of mental foramen ($\frac{\text{centre of the foramen to bottom edge of corpus}}{\text{centre of the foramen to alveolar edge}} \times 100$) of the Lufeng mandible has a mid value between that of *Australopithecus* (KNM-ER 820) / *Sivapithecus* (GSP 11536) and that of the living great apes (No.19, 246, 389).

The above characters of the juvenile mandible of *Lufengpithecus* indicate that the proportional relations between the lengths, the heights and the thicknesses of the frontal and posterior parts of the corpora are very similar to those of the adult mandible of same species.

Key words *Lufengpithecus*, Mandible, Lufeng, Latest Miocene



禄丰古猿幼年下颌骨

1.PA 869 联合前面观 (Symphysis, front view) × 1.5; 2.PA 869 下颌左侧面观 (Corpus, left view) × 1.5;
 3.PA 663 联合内面观 (Symphysis, inside view) × 2; 4.PA 663 联合左侧面观 (Symphysis, left view) × 2;
 5.PA 663 联合底面观 (Symphysis, bottom view) × 2; 6.PA 869 联合内面观 X-线片 (X-ray photograph of
 symphysis, inside view) × 1; 7.PA 869 下颌左侧面观 X-线片 (X-ray photograph of corpus, left view) × 1
 (1-5. 崔贵海摄; 6-7. 郭自明、王长福摄)